Aus dem Pathologischen Institut der Universität Breslau.
(Direktor: Professor Dr. Fr. Henke).

Histologische Untersuchungen zur Frage der Meningitis serosa.

Inaugural-Dissertation

zur Erlangung der Doktorwürde in der Medizin und Chirurgie
der Hohen Medizinischen Fakultät der Schlesischen
Friedrich-Wilhelms-Universität zu Breslau

vorgelegt von

Erich Hergesell.

Oppeln 1933.

Gedruckt mit Genehmigung der Hohen Medizinischen Fakultät der Schlesischen Friedrich-Wilhelms-Universität zu Breslau.

I. Berichterstatter: Privatdozent Dr. Silberberg.
II. Berichterstatter: Professor Dr. Henke.

R. UNIV.
BIBLIOTHEEK
LEIDEN

Meinen lieben Eltern
gewidmet

Histologische Untersuchungen zur Frage der Meningitis serosa.

Ein umfangreiches Schrifttum behandelt die Meningitis serosa, und doch ist es bis heute nicht gelungen, Klarheit über das Wesen dieser Erkrankung zu schaffen. Man geht mit dem Begriff um, als wenn es erwiesen wäre, um was es sich handelt, während anatomisch noch nicht einmal die Grundlagen festgelegt sind. Es gibt eine Reihe von Veröffentlichungen über diese eigentümliche Erkrankung vom klinischen Standpunkt aus; man hat die verschiedensten Reizzustände der Meningen und unklare Krankheitsbilder — alles das, was die Klinik als „Meningismus" bezeichnet — der Meningitis serosa hinzugerechnet. Indessen ist ein anatomisches Substrat als Grundlage für diese Hirnhauterkrankung nie mit Sicherheit festgelegt worden. Daher kommt es, daß eine Anzahl von Untersuchern die Meningitis serosa als Erkrankung sui generis ablehnt, während andere den Begriff unbedingt fordern. Die Abgrenzung dieses umstrittenen Krankheitsbildes geht auf *Quincke* (1893) und *Boenninghaus* (1897) zurück.

A. Schrifttum.

Nach *Quincke* besteht der Unterschied gegenüber nicht entzündlicher Wasseransammlung — Hydrops — nur darin, daß bei der Meningitis serosa bei Vermehrung der Subarachnoidal- und Ventrikelflüssigkeit der Liquordruck erhöht ist. *Boenninghaus* unterscheidet eine akute und eine chronische Form der serösen Hirnhautentzündung. Die erste trennt er pathologisch-anatomisch in zwei Typen:

I. Meningo-Encephalitis serosa — dem entzündlichen Hydrocephalus externus,

II. Meningitis serosa interna (ventricularis) — dem Hydrocephalus internus entsprechend.

Der erste Typus gehört seiner Bezeichnung nach streng genommen nicht zur Meningitis serosa, da deutliche Encephalitisfälle natürlich für die vorliegende Betrachtung ausfallen. Nach *Boenninghaus* ist jedoch immer eine Hirnbeteiligung vorhanden, auch wenn makroskopisch Veränderungen an den Hirnhäuten nicht

festzustellen sind, höchstens bei genauer mikroskopischer Untersuchung. Jedenfalls sind unter die Meningo-Encephalitis Fälle mit sicheren Veränderungen vorwiegend der Leptomeningen zu rechnen. Die entzündliche Genese für den Typus II ist durch Ausschluß zu sichern, wenn sekundärer Hydrocephalus mit Verdickung des Ependyms infolge von eitriger oder tuberkulöser Meningitis nicht in Frage kommt. Diese Gleichsetzung ein und desselben anatomischen Zustandsbildes im Endausgang, wie ihn z. B. ein Hydrocephalus darstellt, mit dem Wesen und Verlauf der einzelnen Erkrankungen ist sicher nicht zulässig.

Die klinische Diagnose „Meningitis serosa" wird nicht durch ein Symptom oder Symptomenkomplex charakterisiert, sondern lediglich durch den unerwartet günstigen Ausgang in Heilung. Deshalb ist es nicht zu verwundern, wenn die Angaben über klinische Untersuchungen so sehr wenig einheitlich und unbestimmt sind. Die Unsicherheit in der Diagnose wird dadurch besonders erhöht, daß früher, als man noch nicht verstand, das Lumbalpunktat, chemisch, physikalisch und bakteriologisch auszuwerten, Fälle zur Meningitis serosa gezählt wurden, die heute auszuschließen sind. Ohne Lumbalpunktat ist eine fragliche Hirnhauterkrankung überhaupt nicht mehr zu analysieren. So können beispielsweise die von *v. Hansemann* als Meningitis serosa demonstrierten Fälle sehr wohl tuberkulös gewesen sein: Der Verlauf und die Lokalisation der Veränderungen hauptsächlich an der Basis sprechen durchaus dafür, solange nicht der Impfversuch mit dem Liquor und dem subarachnoidalen Exsudat negativ ausgefallen sind. Außerdem erschweren die höchst ungenauen und ungenügenden makroskopischen Angaben jede exakte Deutung. Es muß weiterhin bemerkt werden, daß noch nicht einmal Übereinstimmung darüber herrscht, welche Liquorbeschaffenheit für eine Meningitis serosa typisch ist. Unter normalen Umständen enthält die Cerebrospinalflüssigkeit nur ganz vereinzelt einkernige Zellen, nicht mehr als drei Drittel Zellen im Kubikmillimeter, und eine Steigerung des Druckes im Arachnoidalsack über 200 mm Wasser beim Liegenden ist als pathologisch anzusehen. Die Mehrzahl der Autoren verlangt für die Diagnose einer Meningitis serosa einen entzündlichen Liquor mit deutlicher Druckerhöhung in den verschiedensten Werten. Es sind Steigerungen bis zu 700 mm Wasser berichtet. Bezüglich der Zellvermehrung gehen die Angaben schon wieder auseinander. Während *Krönig* eine Beimengung von roten Blutkörperchen für charakteristisch hält, glauben *Bregmann-Krukowski* besonders bei infektiösen Formen eine Vermehrung der Leukocyten fordern zu müssen; doch finden sie in akuten Fällen auch Lymphocyten, die *Holland* im Gegensatz zu anderen Autoren allein für ausschlaggebend in einem sonst wasserklarem Liquor hält. *Holland* macht jedoch mit Recht darauf aufmerksam, daß diese Lymphocytose für die Ätiologie höchstens in Kombination mit allen anderen Untersuchungsmethoden diagnostischen Wert besitzt. Wieder andere Untersucher betonen, daß bei der serösen Meningitis im Liquor eine Zellvermehrung nicht vorkommt. Beweisend ist allein die Druckerhöhung in der Lumbalflüssigkeit.

Die Mannigfaltigkeit des klinischen Verlaufes geht aus der Zusammenfassung von *Ruhe* hervor. Er kommt bezeichnenderweise zu dem Schluß, daß die Diagnose einer Meningitis serosa nur mit einem gewissen Grad von Wahrscheinlichkeit gestellt werden kann. Der Krankheitsverlauf kann einem Typhus gleichen *(Loeb)*; in den ersten Tagen wurde an eine Meningitis serosa gedacht, bis der positive Ausfall der *Widal*schen Reaktion eine typhöse Erkrankung bewies. Es handelt sich natürlich bei derartigen Fällen zumeist nicht um eine echte Entzündung der Meningen, sondern um Reizzustände durch die Toxine der Krankheitskeime, wie man sie im Gefolge verschiedenster Infektionen im Sinne des Meningismus oder der Meningopathie findet. Abzugrenzen sind selbstverständlich die Beobachtungen, bei denen die Mikroorganismen entzündliche Reaktionen an den Hirnhäuten hervorrufen. Den Entscheid muß die anatomische Untersuchung der Hirnhäute oder des Liquors erbringen.

Hier liegt aber der Kernpunkt des Problems, da die für die Meningitis serosa gerade charakteristische günstige Prognose an sich ja schon die Sektionsmöglichkeit beschränkt, wenn nicht ganz unmöglich macht, es sei denn, daß durch eine akzidentelle Ursache ein Patient im fraglichen Zustand stirbt. Autoptisch sichergestellt ist kein Fall von Meningitis serosa. Makroskopische Befunde beweisen so gut wie gar nichts. *Stillman* fand in 56% aller Sektionen ein Pialödem, das aber nicht mit Meningitis serosa gleichzusetzen ist. Eine besondere Beziehung zu Nephritis oder Herzleiden ist nicht festzustellen; oft handelt es sich um einen Hydrops ex vacuo bei Schwund der Gehirnsubstanz, z. B. durch Alkoholismus. Dann ist die Wasseransammlung meist pathologisch-anatomisch ohne Bedeutung. Verfehlt ist es auch, aus der makroskopischen Beschaffenheit des Exsudates Schlüsse zu ziehen. *Boenninghaus* hält eine entzündliche Genese bei gelatinösem Exsudat für erwiesen und eine mikroskopische Untersuchung dann für überflüssig. Dem gegenüber weist *Sowada* in einer systematischen, histologischen Arbeit auf den Unterschied zwischen makroskopischen und mikroskopischen Befunden hin. Um zu den histologischen Veränderungen überhaupt Stellung nehmen zu können, muß zuvor die Cytologie der normalen Hirnhäute geklärt werden.

Nach den Untersuchungen namentlich französischer Untersucher *(Policard)* vertritt man in letzter Zeit die Ansicht, daß eine genaue Trennungslinie zwischen der gefäßlosen Arachnoidea und der Gefäße enthaltenden Pia selbst im Mikroskop nicht zu ziehen ist. Beide Häute bestehen aus einem vielfach verflochtenen Netzwerk kollagener Fasern, die nach außen, dem Subduralraum zu, von einer Schicht perlschnurartig aneinandergereihter sog. Deckzellen begrenzt werden. Auf der dem Gehirn zugekehrten Seite fehlt diese Begrenzung. Dicht unter der Deckzellschicht liegen die Kollagenfasern, die jede für sich von feinsten elastischen Fibrillen umsponnen sind, besonders dicht und in ihrer Verlaufsrichtung mehr parallel zur Hirnoberfläche. Hier sind die Maschen des Fasernetzes enger und die in ihnen eingelagerten Zellen weniger zahlreich als weiter nach innen zu. Unter den Zellen des Zwischengewebes gibt es folgende Formen:

I. Unter normalen Bedingungen

a) Gewöhnliche *Bindegewebszellen* oder *Fibrocyten* in überwiegender Menge.

b) *Indifferente mesenchymale Zellen* in wesentlich geringerer Zahl, die alle möglichen cytopoetischen Potenzen besitzen.

c) *Pigmentzellen, melaninführende Chromatophoren* genannt. Es sind ruhende oder aktive Wanderzellen mit der Fähigkeit zur Phagocytose, in Zahl und auch Form wechselnd.

d) *Histiocyten* oder *ruhende Wanderzellen* in ziemlich großer Zahl.

e) *Lymphzellen* in mäßig großer Zahl.

f) *Mastzellen* besonders an der Durchtrittsstelle der Hirnnerven.

II. Unter besonderen, vor allem krankhaften Bedingungen

a) *Plasmazellen*. Manche Autoren wollen sie auch unter normalen Umständen gefunden haben.

b) *Polynukleäre Leukocyten,* deren Auftreten in jedem Falle als pathologisch anzusehen ist.

Einzelheiten des Schrifttums finden sich in den Arbeiten von *Maximow, Spielmeyer, Aschoff, v. Moellendorff, Silberberg.* Hier ist auch das morphologische und biologische Verhalten der Zellen bei der Anwendung der Supravitalfärbung und gegenüber der vitalen Speicherung im einzelnen autoptisch festgelegt.

Sowada untersuchte die Hirnhäute von 22 an infektiösen Erkrankungen Verstorbenen. Er fand 1. uninukleäre und polynukleäre Leukocyten, 2. Lymphocyten, 3. Übergangsformen, 4. Endothelzellen, 5. abgelöste Endothelien, 6. Bindegewebszellen.

Auch wenn man die Angaben über die Zellen liest, wird es nicht klar, wie diese Bezeichnungen mit den auf Grund genauer morphologischer und biologischer Untersuchungsmethoden heute sichergestellten Zellformen in Übereinstimmung zu bringen sind. Melanintragende Chromatophoren, indifferente Mesenchymale, Histiocyten und polyblastische Zellelemente haben keine scharfe Abgrenzung erfahren. Während er Leukocyten in geringer Menge für normal hält, sollen Mastzellen nur sehr spärlich zu finden sein. Letztere und Plasmazellen schließen einander seiner Ansicht nach aus. Für die Diagnose eines entzündlichen Zustandes der Meningen fordert er: Vermehrung der „uninukleären" sowohl, wie auch der „multinukleären" Leukocyten neben Lymphocyten und Übergangsformen sowie abgelöste Endothelien bei Ödem, Blutextravasat und Hyperämie.

Oft ist allerdings eine scharfe Grenze zwischen seröser und eitriger Entzündung nicht zu ziehen. Es kann also sehr wohl die Meningitis serosa das Anfangsstadium einer eitrigen Meningitis darstellen, die durch vorzeitigen Tod an der vollen Ausbildung verhindert wurde, als auch als abortiv verlaufende eitrige Meningitis gewertet werden, wenn der Ausgang günstig ist.

Bei einem Vergleich mit dem klinischen Verlauf stellt es sich heraus, daß vorübergehende Erscheinungen cerebraler Art serös zellige Entzündung zeigen, während beim Fehlen solcher Erscheinungen auch keine erheblichen Leukocyteninfiltrationen nachzuweisen sind. Dagegen finden sich bei makroskopisch starkem Ödem und ausgesprochener Trübung der Meningen und des Exsudates kaum vermehrte Leukocyten, während große Infiltrationen aus meist multinukleären Leukocyten bei anscheinend fast gar nicht vom Normalen abweichenden Befunden festgestellt wurden.

Fleck und *Hückel* fanden bei einem klinisch und pathologisch-anatomisch genau untersuchten Fall von Meningitis serosa durch Insolation einen Liquordruck von 280 mm Wasser; die Flüssigkeit floß im Strahl heraus und war blutig verfärbt, deshalb war eine Zellzählung nicht möglich. Eiweiß wenig vermehrt, Kulturen steril. Bei der Sektion erschien das Gehirn durch die starke Blutüberfüllung rot. Die weichen Hirnhäute waren blutig durchtränkt, in den subarachnoidalen Räumen fanden sich starke Blutansammlungen. Mikroskopisch zeigten Arachnoidea und Pia teils durch Ödem stark aufgelockerte, teils aufs dichteste mit roten Blutkörperchen gefüllte Maschen. Nur stellenweise waren kleine Rundzelleninfiltrate in der Nähe größerer Gefäße zu sehen, dahingegen kein Fibrin, keine Plasmazellen. Die Hirnsubstanz ließ indessen deutliche encephalitische Herde erkennen. Wenn man nun neben dieser Encephalitis überhaupt von einer Meningitis reden will, und nicht vielmehr von einem blutig durchtränktem Ödem bei toxisch geschädigten Gefäßen, dann sicher nicht von einer Meningitis serosa, sondern haemorrhagica.

Man hat versucht, die Ätiologie der Meningitis serosa zu klären. Alle möglichen Ursachen wurden angeschuldigt, ohne jedoch einer Kritik standzuhalten. Grundsätzlich kann eine Vermehrung der Subarachnoidalflüssigkeit bei erhöhter Durchlässigkeit der Blutliquorschranke durch verschiedenste Ursachen auftreten, und zwar:

1. durch physikalische,
2. durch chemische,
3. durch nervöse und
4. durch toxische Reize.

1. Bei den physikalischen Reizen spielt die Insolation, die Einwirkung von Sonnenstrahlen auf das Gehirn und seine Häute eine wesentliche Rolle. *Hoppe* berichtet von einer Meningitis nach direkter Sonnenbestrahlung mit Ausgang in Heilung. Der Liquor war stark hämorrhagisch, die Zellzählung deshalb unmöglich. *Nonne-Appelt* und *Pandy* waren zunächst positiv, im 2. und 3. Punktat negativ. Bald ging der Druck auf 120 mm herunter, die Zellzahl fiel von 25/3 auf 17/3 Zellen im Kubikmillimeter. Während die zweite Flüssigkeit noch deutlich Xantochromie zeigte, war die dritte bereits klar. Mit Recht diagnostiziert *Hoppe* hiernach eine Meningitis haemorrhagica. Der absolute Beweis ist natürlich nicht zu erbringen. Weniger glaubhaft vermag *Stursberg* es hinzustellen, daß der von ihm beobachtete Fall von meningitischem Reizzustand nach Insolation bereits eine eitrige Meningitis war, da auch dieser Fall ausheilte.

2. Von chemischen Substanzen gibt es eine ganze Reihe, die Meningitiden hervorzurufen vermögen. Neben dem Arsen ist es vor allem das Blei, das eine toxische, und zwar seröse Meningitis erzeugt. Im Orient erkranken Frauen, die bleihaltiges Puder benutzen und ihre Kinder an schweren meningitischen Reizzuständen *(Camus, Suzuki* und *Kaneko)*. Desgleichen erzeugen Einspritzungen von Alkohol und Kochsalz in den Lumbalsack meningitische Veränderungen *(Otaira)*.

3. An nervöse Einflüsse beim Zustandekommen der Meningitis serosa dachte schon *Quincke,* wenn er vom angioneurotischen Hydrocephalus spricht. *Margulis* sah eine begrenzte, basale, seröse, hypersekretorische Meningitis, hervorgerufen durch Reizung des sympathischen Plexus und seiner peripheren Zweige.

4. Bei den toxisch bedingten Meningitiden handelt es sich im wesentlichen um die Wirkung von Bakterientoxinen. Alle Affektionen der Meningen bei Infektionskrankheiten sind hierher zu rechnen. Voraussetzung dafür jedoch ist, daß keine Entzündungserscheinungen in den weichen Hirnhäuten gefunden werden. *Kuklova-Sturova* haben systematisch den Liquor untersucht, und alle möglichen Arten von Erregern gefunden. Nur selten aber gelang es, einen Zusammenhang mit der jeweiligen Infektion herzustellen. Die toxische Genese scheint erwiesen. Wieweit die Hirnsymptome einer serösen Meningitis entsprechen, ist eine andere Frage. In diesem Zusammenhang sind zu nennen die Fälle von Meningo-Typhus (*Loeb* s. o.), ferner die häufig beobachteten meningealen Reizungen bei Influenza. *Kirn* erwähnt z. B. Erscheinungen von Hyperämie des Gehirns, die bei Influenza in bedenklicher Weise hervorgetreten sind. Daß bei allen den Zuständen mit guter Prognose nur zu leicht an Meningitis serosa gedacht wird, scheint verständlich — zu beweisen ist sie nicht. Oft kommen im Anschluß an entzündliche Erkrankungen des Mittel- und Innenohres und der Nasennebenhöhlen Meningitiden oder meningitisähnliche Krankheitsbilder vor, die mit Recht als kollaterales oder sympathisches Ödem von der Meningitis abgegrenzt werden *(Borries)*. *De Rudder* und *Haferbier* sahen Meningismen nach Kopferysipel.

Ferner können durch Würmer im Magen-Darmkanal und ihre toxischen Produkte bedenkliche Reizerscheinungen der Hirnhäute mit stürmischem Verlauf aber günstigem Ausgang erzeugt werden *(Gautier, Lafforgue)*. Nach Abtreiben des

Wurmes gehen die Symptome zurück. Auch diese Beobachtungen werden bisweilen zur Meningitis serosa hinzugerechnet.

Alles in allem hat man durchaus den Eindruck, *daß häufig die „Meningitis serosa" eine klinische Verlegenheitsdiagnose darstellt, die exakter wissenschaftlicher Kritik nicht standzuhalten vermag.*

B. Eigene Untersuchungen.

Zur Entscheidung des vorliegenden Fragenkomplexes wurde versucht, den cytologischen modernen Untersuchungsmethoden entsprechend den Zustand der Hirnhäute autoptisch zu analysieren. Es sollte versucht werden, einen Aufschluß darüber zu erbringen, ob Veränderungen der Meningen mikroskopisch dort zu finden sind, wo die makroskopischen Kriterien versagen. Es wurden vornehmlich Fälle zur Untersuchung herangezogen, bei denen nervöse Symptome klinisch nicht bestanden, bei denen aber andererseits der klinische Krankheitsverlauf eine erhöhte Durchlässigkeit der Blutliquorschranke wahrscheinlich machte, insbesondere also Stauungszustände, Infektionen, Toxikosen usw. Man durfte vermuten, daß die Hirnhäute histologisch Bilder aufweisen könnten, die dem Befund bei einer Entzündung ähnlich sind, ohne daß es zur Ausbildung einer eigentlichen Entzündung gekommen wäre.

I. Methodik.

Für die Untersuchung wurden aus dem Sektionsmaterial des Pathologischen Institutes 30 Fälle ausgesucht, bei denen vor allem makroskopisch Ödem der weichen Hirnhäute in verschieden starken Graden festzustellen waren. Ausnahmen bildeten 3 Fälle, die an eng umschriebenen Stellen eben gerade beginnende eitrige Meningitis erkennen ließen, und die als Vergleichsmaterial besonderen Aufschluß versprachen. Die Auswahl geschah im übrigen ohne Rücksicht auf den sonstigen krankhaften Körperbefund. Aus den auf diese Weise ausgewählten Gehirnen wurden unmittelbar im Anschluß an die durchschnittlich 6—12 Stunden nach dem Tode erfolgte Sektion von verschiedenen Stellen Stücke zur Verarbeitung zu Schnittpräparaten vorsichtig herausgeschnitten, ohne sie zu quetschen. In der überwiegenden Zahl wurde die Hirnkonvexität gewählt, die gewöhnlich am deutlichsten eine wäßrige Durchtränkung und Quellung aufwies.

Daneben wurden in fast allen Fällen die weichen Hirnhäute samt ihren Fortsätzen in die Sulci, den Piatrichtern, in größerer Ausdehnung vorsichtig von der Oberfläche des Gehirns abgelöst, auf Korken gespannt, gehärtet und solchermaßen zu Häutchenpräparaten verarbeitet.

Die Härtung erfolgte ausschließlich in *Zenker*-Formollösung, die Einbettung der herausgeschnittenen Stücke in Paraffin. Die Häutchenpräparate wurden dagegen nach beendeter Fixation in toto gefärbt und wie „Riesengefrierschnitte" auf große Objektträger aufgezogen.

Folgende Färbemethoden wurden angewandt; bei den Häutchenpräparaten die Färbung nach *Maximow* mit Hämatoxylin-Azur II-Eosin und die panpotische Färbung nach *Pappenheim* abwechselnd. Bei den Schnittpräparaten jeden Falles neben diesen die Färbung mit Hämatoxylin-Eosin, ferner die *van Gieson*-Färbung, die die Kollagenfasern

besonders schön hervortreten läßt, *Weigerts* Elasticafärbung zur Darstellung elastischer Fasern, zur Fibrinfärbung die Methode nach *Weigert*, zum Nachweis von Plasmazellen die Spezialfärbung nach *Pappenheim-Unna* mit Methylgrün-Pyronin.

Der klinische Verlauf interessierte nur insoweit, als aus ihm Schlüsse auf irgendwelche Reizzustände oder Erkrankungen des Gehirns oder der Hirnhäute zu ziehen waren. Bei mikroskopischer Durchsicht der Objekte erwies sich begreiflicherweise der besondere Wert der Häutchenpräparate. Im einzelnen fanden sich folgende Zellformen, deren mikroskopischer Bau, da im speziellen Fall immer wieder gleich, einheitlich vorangestellt sei.

1. Fibrocyten. Spindelige Zellen mit glatten Fortsätzen des Protoplasma. Kern eiförmig mit zarter feingefalteter Kernhaut, 2—3 Kernkörperchen und hellem feinem Chromatinsaft.

2. Indifferente mesenchymale Zellen. Dunkel gefärbter Kern von langer, schmaler, spindeliger Gestalt mit dichtem Chromatinstaub, die Kernkörperchen häufig völlig verdeckend. Weit ausholendes Protoplasma, auf überraschend lange Strecken hin sichtbar.

3. Histiocyten. Dichte Kernhaut, rundlicher oder elliptisch unregelmäßig begrenzter Kern, 1—2 Kernkörperchen, ausgezogener vielgestaltiger Zelleib.

4. Melanintragende Chromatophoren. Zellen mit grünlichgelb gefärbten Melaninkörperchen im Cytoplasma, die den Kern bei Hämatoxylin-Azur II-Eosinfärbung als hellen Fleck durchscheinen lassen.

5. Lymphocyten. Kleine und mittelgroße Zellen mit rundem mitunter leicht eingekerbtem Kern, dicker Kernhaut, breitbasig aufsitzendem Chromatin, 1—2 Kernkörperchen und schmalem, hell gefärbtem Protoplasmasaum.

6. Mastzellen. Große Zellen mit dichtem, großem Kern, 1—2 Kernkörperchen, großem Protoplasma mit basisch gefärbten Granula.

Neben diesen normalerweise vorkommenden Zellen finden sich unter besonderen Umständen: *Polynukleäre Leukocyten* mit neutrophilen, basophilen und eosinophilen Granula, *Plasmazellen* und *Gewebsmonocyten*. Daneben Lymphzellenformen mit eingezogenem, polygonalem Kern, gefalteter Kernhaut, abgebröckeltem Zellstaub und hellem, großem Zelleib: *hypertrophische Lymphzellen* oder *hämatogene Polyblasten* (*Maximow*).

II. Mitteilung der Fälle.

Die Untersuchung der Fälle ergab im einzelnen folgende Befunde:

Fall I. Auswärtige Sektion Nr. 76. 4 Wochen alter ♂. Intoxikation, Bronchopneumonie. — *Makroskopisch:* Hirn und Hirnhäute normal. — *Mikroskopisch:* Aufgelockerte weiche Hirnhäute mit reichlich präexistenten Zellen im Maschennetz, darunter vereinzelt gelapptkernige Leukocyten, Lymphzellen und Mononukleäre. Zahlreiche Bakterien in der *Giemsa*-Färbung deutlich. — *Wertung:* Entzündliches Ödem.

Fall II. N. I. 152/32. 59jähriger ♂. Lebercarcinom mit Lungenödem. Bei der Aufnahme in die Klinik benommen, später bewußtlos. — *Makroskopisch:* Äußerst flüssigkeitsreiche, weiche Hirnhäute. Über dem linken Schläfenlappen eine erbsengroße gut abgegrenzte und verschiebliche knotige Einlagerung von sandiger Konsistenz. (Kleines Endotheliom der Leptomeningen.) In den Hirnhöhlen reichlich klare Flüssigkeit. — *Mikroskopisch:* Im Schnittpräparat Auflockerung der weichen Hirnhäute, Gefäße stark erweitert. Kollagene Fasern vermehrt, zwischen ihnen Rundzelleninfiltrate. Neben reichlich Fibrocyten und indifferenten Mesenchymalen, vereinzelt polynukleäre Leukocyten. Deckzellenschicht besonders gut erhalten. — *Wertung:* Entzündliches Ödem.

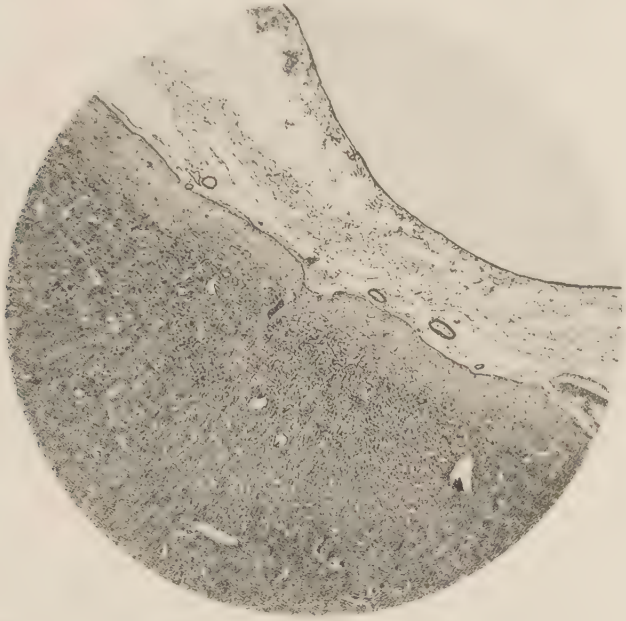

Abb. 1. Mit Hämatoxylin-Eosin gefärbter Paraffinschnitt. Photographie in mittlerer Vergrößerung.

Abb. 1. Die vorstehende Photographie zeigt die mäßig verbreiterte Schicht der weichen Hirnhaut. Deckzellenschicht als scharfe Begrenzung nach außen hin deutlich. Mehrere Gefäßdurchschnitte sichtbar. Zwischen den auseinandergedrängten Fasern viele Zellen eingelagert.

Fall III. Auswärtige Sektion 77/32. 53jähriger ♂. Lungentuberkulose, Lungenemphysem, Herzschwäche. Einseitige schlaffe und spastische Lähmungen. *Makroskopisch:* Ödem der Meningen, an einer Stelle auffallend stark, fast eine cystische Erweiterung darstellend. — *Mikroskopisch:* Verbreitertes wenig aufgelockertes Syncytium, Gefäße erweitert, starker Austritt von roten Blutkörperchen. Farblose Blutzellen extravasculär stark vermehrt. Überall deutlich gelapptkernige Leukocyten, zum Teil in die Hirngewebsschicht eindringend. — *Wertung:* Meningo-Encephalitis.

Abb. 2. Die nachstehende Photographie läßt die außerordentlich verbreiterten Hirnhäute deutlich werden. Durch das Vordringen der Entzündungszellen in die Hirnsubstanz ist eine scharfe Grenze zwischen Gehirn und Häuten nicht zu ziehen. Die Meningen bilden ein dicht verfilztes Flechtwerk, in dem Zelle an Zelle liegt.

Fall IV. N. I. 154/32. 65jährige ♀. Peritonitis nach operiertem Rectumcarcinom. 5 Tage vor dem Tode cerebrale Symptome: Verworrene Sprache, Nystagmus beiderseits und Abducensschwäche rechts. Augen nach oben verdreht. (Nur einen Tag lang.) Annahme einer Encephalitis oder Urämie. Rest-N: 56 mg. Kollaps unter den Zeichen der Hirnembolie. – *Makroskopisch:* Sulci der Konvexität erweitert. In den Maschen der weichen Hirnhäute stark vermehrte seröse Flüssigkeit. — *Mikroskopisch:* Ödematös gequollenes Zwischengewebe. Kollagenfasern stark auseinandergedrängt, aber nicht vermehrt. Fibrocyten und Lymphzellen etwas zahlreicher als normal. Wenig Histiocyten und indifferente Mesenchymale.

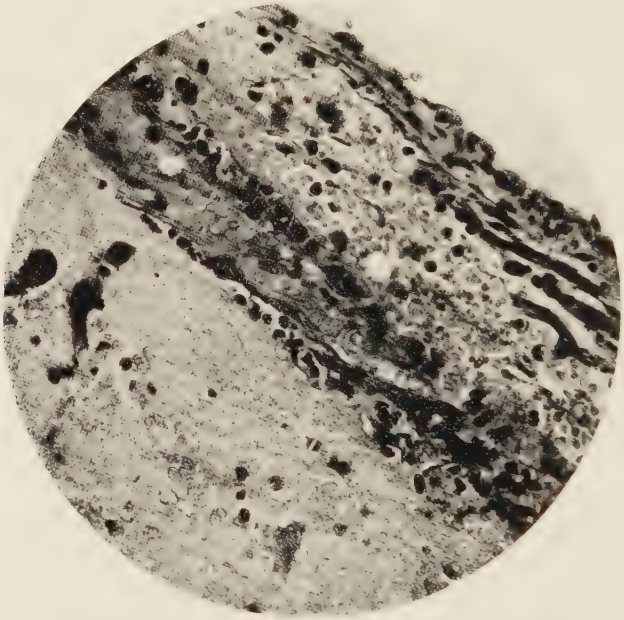

Abb. 2. Nach van Gieson gefärbter Paraffinschnitt. In stärkerer Vergrößerung. Photographie.

Einige polynukleäre Leukocyten. Ein Vordringen der Zellen in die Hirnsubstanz ist nicht festzustellen. — *Wertung:* Entzündliches Ödem.

Fall V. N. I. 159/32. 29jährige ♀. Extraperitonealer Absceß, allgemeine Kachexie. In der Krankengeschichte keinerlei Anhaltspunkte für meningeale oder cerebrale Affektionen. — *Makroskopisch:* Milchig getrübte Meningen mit reichlicher Flüssigkeit. — *Mikroskopisch:* Gequollene und leicht vermehrte Bindegewebsfasern mit verschiedentlichen Zelleinlagerungen. Unter diesen vorwiegend die Fibrocyten. Vereinzelt indifferente Mesenchymale. Ab und zu Lymphocyten, darunter auch mittelgroße, und Lymphzellen mit plasmazellartiger Struktur. Ganz vereinzelt Monocyten, hier und da polyblastische Zellformen. Überall deutlich, besonders an den Gefäßen, aber nicht sehr zahlreich, gelapptkernige Leukocyten, diese zum Teil auch zerfallen, Granula an manchen Stellen erhalten. Histiocyten in normaler Zahl. — *Wertung:* Entzündliches Ödem.

Fall VI. Auswärtige Sektion 79/32. 54jährige ♀. Arteriosklerose des Gehirns. Angeborene Schwerhörigkeit, früher drei Schlaganfälle. — *Makroskopisch:* Sehr starkes klares Ödem der weichen Hirnhäute. — *Mikroskopisch:* Aufgelockertes verbreitertes Maschennetz mit mäßig viel präexistenten Bindegewebs- und Rund-

zellen. Stellenweise phagocytierende Histiocyten mit reichlich grünem Pigment und Plasma. Dagegen keine Leukocyten. *Wertung:* Nichtentzündliches Ödem.

Fall VII. Auswärtige Sektion 80/32. 68jähriger ♂. Zerfallener Magen-Darmkrebs. Kachexie. *Makroskopisch:* Reichlich klares Ödem der Häute, Hydrocephalus internus. *Mikroskopisch:* Sehr stark aufgelockertes Syncytium, ohne Vermehrung der eingelagerten präexistenten Zellen. Entzündungszellen nicht nachweisbar. — *Wertung:* Nichtentzündliches Ödem.

Fall VIII. N. I. 168/32. 74jähriger ♂. Hochgradige Prostatahypertrophie. Urämie. — *Makroskopisch:* Weiche Hirnhäute reichlich durchfeuchtet, sonst normal. — *Mikroskopisch.* Mäßige Aufquellung der Meningen. An manchen Stellen normale

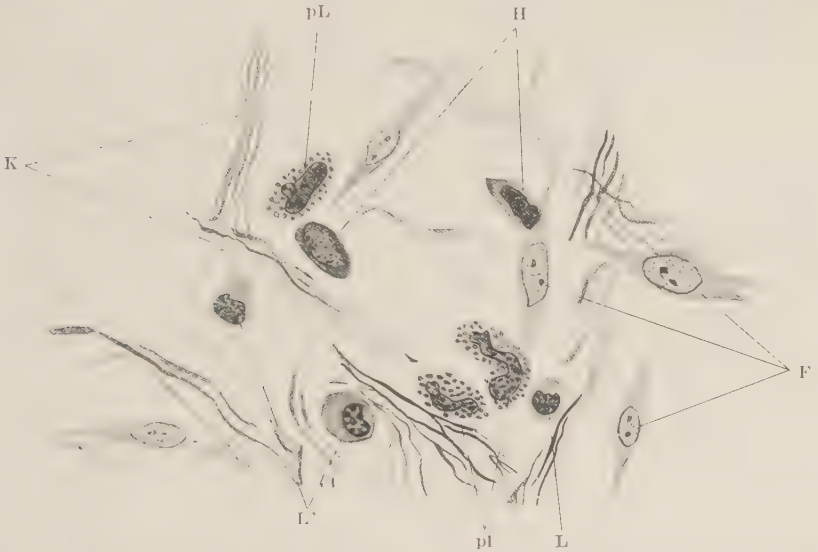

Abb. 3. Panoptisch gefärbtes Häutchenpräparat, gezeichnet mit dem *Abbé*schen Zeichenapparat, in Höhe des Objekttisches. Objektiv: Zeiß homogene Ölimmersion 2 mm; Okular Seibert 10mal periskopisch. pL polynukleärer Leukocyt; L Lymphocyt; L' hypertrophischer Lymphocyt; H Histiocyt; F Fibrocyt; K Kollagenfasern.

Beschaffenheit. Pia und Arachnoidea auseinandergedrängt, dazwischen unzweifelhaft sehr stark vermehrt, verschiedenartigste Entzündungszellen. In überwiegender Zahl Lymphzellen, daneben in großer Menge neutrophile, gelapptkernige Leukocyten, zum Teil in amöboischer Form. Fibrocyten vermehrt. Vordringen in die Hirnsubstanz nicht festzustellen. Überall deutlich Pigmentzellen. *Wertung:* Akut entzündliche Veränderungen.

Abb. 3. Die vorstehende Zeichnung nach einem Häutchenpräparat gefertigt, zeigt in dem angedeuteten Maschennetz neben ausgereiften Fibrocyten in erster Linie gelapptkernige Leukocyten, denen gegenüber Histiocyten und Lymphocyten zurücktreten.

Fall IX. N. I. 170/32. 55jährige ♀. Magencarcinom, Lungenödem. Wenige Stunden vor dem Tode bewußtlos. — *Makroskopisch:* Die weichen Hirnhäute etwas ödematös durchtränkt, an der Kleinhirnkonvexität deutlicher Impressionsring. Hirnwindungen von normaler Konfiguration. In den Seitenventrikeln reichlich klare Flüssigkeit. — *Mikroskopisch:* Stark gequollene Hirnhäute, in diesen ziemlich reichlich zellige Elemente, besonders Lymphocyten. Leukocyten nicht nachweisbar. — *Wertung:* Zellreiches nichtentzündliches Ödem.

Fall X. Auswärtige Sektion 117/32. 46jährige ♀. Grippeencephalitis, Bronchopneumonie. Zeitweilig Anfälle von Streckkrämpfen, Nackensteifigkeit nicht vorhanden. Zeitweises Zucken in den Extremitäten. Benommenheit. Lumbalpunktion post mortem: Liquor blutig verfärbt, 6400/3 Erythrocyten, 4/3 Lymphocyten, 32/3 polynukleäre Leukocyten. — *Makroskopisch:* Hydrocephalus externus. Bei Entfernung des Gehirns Abfließen von reichlicher seröser klarer Flüssigkeit. — *Mikroskopisch:* Sehr stark ödematös gequollene Hirnhäute. Großer Reichtum an Blutgefäßen. Maschennetz der Kollagenfasern auseinandergedrängt. Fibrocyten, indifferente Mesenchymale und Histiocyten vermehrt. Vereinzelte Monocyten. Reichlich gelapptkernige Leukocyten. — *Wertung:* Entzündliches Ödem oder beginnende Entzündung.

Fall XI. A.I. 408/32. 82jährige ♀. Altersschwäche und Herzschwäche. Meningeale oder cerebrale Beteiligung nicht diagnostiziert. Ödem der Arme und Beine. — *Makroskopisch:* Hirnwindungen etwas schmal. Hirnsubstanz und Häute stark mit Flüssigkeit durchtränkt. — *Mikroskopisch:* Reichlich blutüberfüllte Capillaren, vereinzelt rote Blutkörperchen im Gewebe. Viele Zellelemente im präexistenten mesenchymalen Bindegewebe, überwiegend Deckzellen. Ab und zu mittelgroße und kleine Lymphocyten, sowie Histiocyten. Hier und da indifferente mesenchymale Zellen. Leukocyten fehlen. *Wertung:* Nichtentzündliches Ödem.

Fall XII. A. I. 405/32. 66jährige ♀. Tod nach einer Cholecystektomie. Keine meningealen oder cerebralen Symptome. — *Makroskopisch:* Pia zart und glatt. In den Maschen sulzige Flüssigkeitsansammlung. Thalamus auffallend flach. — *Mikroskopisch:* In einem Teil der Gesichtsfelder normale Beschaffenheit der Hirnhäute, an anderen Stellen sulzige Durchtränkung, sowie ein gewisser Reichtum an präexistenten Bindegewebselementen. Unter diesen vorwiegend Fibrocyten, vereinzelt Histiocyten und Lymphzellen. Keine Leukocyten. *Wertung:* Nichtentzündliches Ödem.

Fall XIII. N. I. 174/32. 43jähriger ♂. Septicopyämie, getrübtes Sensorium. In der Anamnese Kopfschmerzen und Schmerzen in der Wirbelsäule bei den geringsten Bewegungen. Wirbelsäule reflektorisch steif gehalten, dagegen kein Klopfschmerz. — *Makroskopisch:* In den weichen Hirnhäuten sulziges Ödem. *Mikroskopisch:* Neben Stellen mit normalen Hirnhäuten solche mit stark ödematösen Häuten. In diesen viele Zellen verschiedenster Form. Histiocyten und indifferente Mesenchymale nicht sehr zahlreich. Überwiegend Fibrocyten, reichlich kleine Lymphzellen. Daneben polyblastische Zellformen und mobilisierte Gewebszellen. In allen Gesichtsfeldern deutlich polynukleäre Leukocyten, darunter ab und zu ein eosinophiler Leukocyt. Ganz vereinzelt Plasmazellen und Gewebsmonocyten. — *Wertung:* Entzündliches Ödem oder beginnende Entzündung.

Fall XIV. A. I. 416/32. 66jähriger ♂. Lungengangrän und beginnendes Empyem. *Makroskopisch:* Wenig vermehrte klare subarachnoidale Flüssigkeit. — *Mikroskopisch:* Typisch ödematöse Aufquellung der weichen Hirnhäute. Keinerlei auffallende Vermehrung der präexistenten Gewebszellen, keine Bilder der Zellwanderung, sowie keinerlei Anzeichen für einen entzündlichen Vorgang. *Wertung:* Nicht entzündliches Ödem.

Fall XV. N. I. 176/32. 52jähriger ♂. Subphrenischer Abceß. Sepsis. 2 Tage vor Exitus schlaffe Lähmung des linken Armes, Reflexe erhalten. Linke Lidspalte verengert. Vorübergehender Druck- und Klopfschmerz der Hals- und oberen Brustwirbelsäule. Apoplexie, Hirnabceß oder osteomyelitischer Prozeß der Halswirbelsäule? *Makroskopisch:* Weiche Hirnhäute von sehr reichlichem sulzigem Ödem durchtränkt, über der Centralwindung der rechten Seite besonders stark ausgeprägt. Der Gyrus medianus wenig gut ausgebildet. Auch an anderen Stellen teilweise schmälere und kleinere Hirnwindungen an der Oberfläche. Hirnsubstanz ebenfalls serös durchtränkt. *Mikroskopisch:* Gequollenes faserreiches Maschen-

netz der weichen Hirnhäute, mit vermehrten präexistenten Zellen und kleinen Lymphocyten. Keinerlei Entzündungszellen. *Wertung:* Nichtentzündliches Ödem.

Fall XVI. N. I. 175/32. 18jährige ♀. Spina bifida. Sepsis. Keine Anzeichen cerebraler oder meningealer Affektionen. *Makroskopisch:* Sehr flüssigkeitsreiche, leicht getrübte weiche Hirnhäute. *Mikroskopisch:* Starke Auflockerung der Arachnoidea und Pia. Durch die Flüssigkeit auseinandergedrängte Bindegewebsfasern. Dazwischen einzelne Zellinfiltrate. Unter diesen vorwiegend mittelgroße Lymphzellen und präexistente Bindegewebszellen. Keine Leukocyten oder Plasmazellen. — *Wertung:* Nichtentzündliches Ödem.

Fall XVII. N.I. 178/32. 77jähriger ♂. Carcinom des Pankreaskopfes. Im Krankheitsverlauf keine Anzeichen für Erkrankung des Gehirns und seiner Häute. *Makroskopisch:* Im Subarachnoidalraum wenig gestaute Flüssigkeit. Hirnwindungen normal gebaut. Impressionsring an der Kleinhirnkonvexität. *Mikroskopisch:* Starke Auflockerung der Hirnhäute. Im mesenchymalen Syncytium überall reichlich Zellen. Unter diesen in erster Linie präexistente Bindegewebszellen und kleine Lymphocyten, deutlich vermehrt. Leukocyten demgegenüber zurücktretend, aber deutlich feststellbar. — *Wertung:* Entzündliches Ödem.

Fall XVIII. N.I. 188/32. 47jähriger ♂. Carcinom des Colon descendens. Peritonitis. Für Hirnhauterkrankung keine Anhaltspunkte. *Makroskopisch:* Leichtes Ödem der weichen Hirnhäute. Impressionsring an der Kleinhirnkonvexität. — *Mikroskopisch:* Außerordentlich erweiterte Gefäße. Starke Auflockerung der Subarachnoidalräume. Zelleinlagerung nicht sehr stark. Vorwiegend präexistente Bindegewebszellen, vereinzelte Lymphzellen. Leukocyten nicht feststellbar. *Wertung:* Nichtentzündliches Ödem.

Fall XIX. A.I. 461/32. 53jähriger ♂. Lungenentzündung, etwas benommen eingeliefert. Tod unter den Erscheinungen vasculärer Insuffizienz. — *Makroskopisch:* Mäßiges Ödem der weichen Hirnhäute. *Mikroskopisch:* Bedeutend erweiterte stark aufgelockerte Subarachnoidalräume. Kollagenfasern leicht vermehrt. Dagegen keine nennenswerte Zellvermehrung. Nur präexistente Zellen zu finden. Wenig Lymphocyten, keine Leukocyten. — *Wertung:* Nichtentzündliches Ödem.

Fall XX. N.I. 190/32. 44jähriger ♂. Mundbodenphlegmone. Sepsis. Benommen eingeliefert. Keine meningitischen Symptome. Lumbalpunktion nicht ausgeführt. *Makroskopisch:* In der Hypophysenregion und am vorderen Teil der Unterseite des rechten Schläfenlappens eben zu erkennende beginnende eitrige Meningitis. An der entsprechenden Stelle der linken Seite leichte Trübung der weichen Hirnhäute. — *Mikroskopisch:* a) An der makroskopisch veränderten Stelle: In den Maschen der weichen Hirnhäute reichlich Entzündungszellen. Unter diesen überwiegend gelapptkernige Leukocyten mit verschiedenen amöboischen Formen, daneben verschiedene Lymphzellformen und vermehrte zumeist histiogene makrophage Polyblasten. b) An einer dicht neben dem makroskopisch erkennbaren Herd liegenden Stelle: Im aufgelockerten Maschennetz auch hier Lymphzellen und leukocytäre Elemente, jedoch weniger als bei a. Lymphocyten anscheinend zahlreicher als Leukocyten. Präexistente Zellen überall deutlich. c) An einer vom Herd etwas entfernten Stelle: Aufgelockerte Hirnhäute mit leichter Vermehrung der präexistenten Zellen, deutlich vermehrten Lymphocyten und vereinzelten Leukocyten. — *Wertung:* a) Beginnende eitrige Meningitis. b) Entzündliches Ödem, oder beginnende Entzündung. c) Entzündliches Ödem.

Fall XXI. N. I. 133/32. 41jährige ♀. Chronische Endokarditis. Oedema meningium. 6 Tage vor dem Exitus Benommenheit. *Makroskopisch:* Gefäße der weichen Hirnhaut stark blutgefüllt, bis in die feinsten Ausläufer mit bloßem Auge erkennbar. Meningen milchig getrübt, Abströmen von massig klarer Flüssigkeit. An der Kleinhirnkonvexität deutlicher Impressionsring. — *Mikroskopisch:*

Maschennetz mäßig aufgelockert. Reichlich präexistente Bindegewebszellen eingelagert. Lymphzellen deutlich vermehrt, besonders in der Nähe der Capillaren. Vereinzelt gelapptkernige Leukocyten. — *Wertung:* Entzündliches Ödem.

Fall XXII. N.I. 192/32. 5jähriger ♂. Meningitis nach Schädelverletzung. Keine Bewußtlosigkeit. Ergebnis des Lumbalpunktates: 30 ccm klarer Liquor. — *Makroskopisch:* Über die ganze Hirnbasis ausgebreitete eitrige Meningitis. — *Mikroskopisch:* (Aus der normalaussehenden Hirnkonvexität). Aufgelockerte Hirnhäute, an manchen Stellen jedoch normal. Verschiedentlich reine Rundzellinfiltrationen. Präexistente Zellen kaum merklich vermehrt. Leukocyten nicht feststellbar. — *Wertung:* Nichtentzündliches Ödem.

Fall XXIII. N.I. 205/32. 66jähriger ♂. Carcinom der Wangenschleimhaut, der Zunge und des Mundbodens. — *Makroskopisch:* Weiche Hirnhäute stark durchtränkt, mit seröser Flüssigkeit, an den Konvexitäten der Stirnlappen besonders auffälliges Ödem; an dieser Stelle Meningen anscheinend etwas milchig getrübt und leicht verdickt. Seitenventrikel beiderseits mäßig erweitert und flüssigkeitsreich. — *Mikroskopisch:* (An den getrübten Stellen.) Maschennetz der weichen Hirnhäute aufgelockert, Kollagenfasern nicht vermehrt. Zellinfiltration gering, stellenweise etwas stärker. Reichlich Fibrocyten. Lymphzellen in geringer Menge. Vereinzelt gelapptkernige Leukocyten. Reichlich Bakterien in der *Giemsa*-Färbung sichtbar. — *Wertung:* Entzündliches Ödem.

Fall XXIV. A. I. 485/32. 42jährige ♀. Erysipel des Gesichts. Benommenheit, später Bewußtlosigkeit. — *Makroskopisch:* An der Unterseite des linken Schläfenlappens Rötung und ödematöse Durchtränkung der weichen Hirnhäute, auf diesen Bezirk beschränkt. Sonst o. B. — *Mikroskopisch:* (An der makroskopisch veränderten Stelle). Mäßig aufgelockerte Hirnhäute, reichlich präexistente Zellen, sehr viele Leukocyten und Lymphzellen, besonders perivasculär. — *Wertung:* Beginnende eitrige Entzündung.

Fall XXV. A. I. 528/32. 62jährige ♀. Myodegeneratio cordis. Lungenödem. — *Makroskopisch:* Mäßig starkes Ödem der Meningen, besonders auffällig über der Stirnlappenkonvexität. Anhaltspunkte für meningeale oder cerebrale Symptome nicht festgestellt. Stauungsorgane. *Mikroskopisch:* Mäßige Auflockerung und Verbreiterung der weichen Hirnhäute. Bindegewebsfasern vermehrt, unter der Deckzellenschicht besonders dicht gelagert. Zelleinlagerungen mäßig, nur an einzelnen Stellen etwas stärker. In überwiegender Zahl präexistente Zellen, reichlich Lymphocyten und gelapptkernige Leukocyten. — *Wertung:* Entzündliches Ödem.

Fall XXVI. A.I. 532/32. 58jähriger ♂. Lungenentzündung. Keine meningealen oder cerebralen Reizzustände. — *Makroskopisch:* Leichtes Ödem der weichen Hirnhäute. — *Mikroskopisch:* Stark blutgefülltes, aufgelockertes Maschennetz mit reichlicher Einlagerung verschiedenartiger Zellelemente. Neben reichlichen präexistenten Zellen viele Lymphocyten und fast ebensoviel gelapptkernige Leukocyten. — *Wertung:* Entzündliches Ödem.

Fall XXVII. A. I. 536/32. 46jähriger ♂. Herzfehler, Influenza. Stauungsorgane. — *Makroskopisch:* Leichtes Ödem der Meningen. — *Mikroskopisch:* Stellenweise sehr stark verbreiterte Hirnhäute, mit außerordentlich starker Vermehrung der kollagenen Fasern. Zellen sehr stark vermehrt. Vermehrung der Fibrocyten, Histiocyten und Lymphzellen; daneben vereinzelt aber überall sichtbar gelapptkernige Leukocyten. — *Wertung:* Entzündliches Ödem.

Fall XXVIII. A. I. 531/32. 63jährige ♀. Bronchopneumonie. Keine Anzeichen für Reizzustände der Meningen. Ödeme der Arme, Beine und des Thorax. — *Makroskopisch:* Leicht vermehrte klare Subarachnoidalflüssigkeit. *Mikroskopisch:* Weiche Hirnhäute stark verbreitert, überall sehr hyperämisch, außerordentlich starke Zellinfiltration, Zelle an Zelle gelagert. Demgegenüber auffallendes Zurück-

treten der Kollagenfasern. Überwiegend mehrkernige Leukocyten, vereinzelt eosinophile Leukocyten. Kleine und mittelgroße Lymphzellen in großer Zahl. In allen Gesichtsfeldern große Zellen mit rundem, dunklem Kern und schmalem etwas hellerem Protoplasma. (Polyblastische Zellen.) Präexistente Zellen nur wenig sichtbar. — *Wertung:* Beginnende eitrige Entzündung.

Abb. 4. Aus der Photographie ergibt sich deutlich die außerordentliche Verbreiterung der Hirnhäute. Zahlreiche Gefäßquerschnitte beweisen die Hyperämie. Von Bindegewebsfasern ist nur wenig zu sehen, dagegen ist das Maschennetz durch

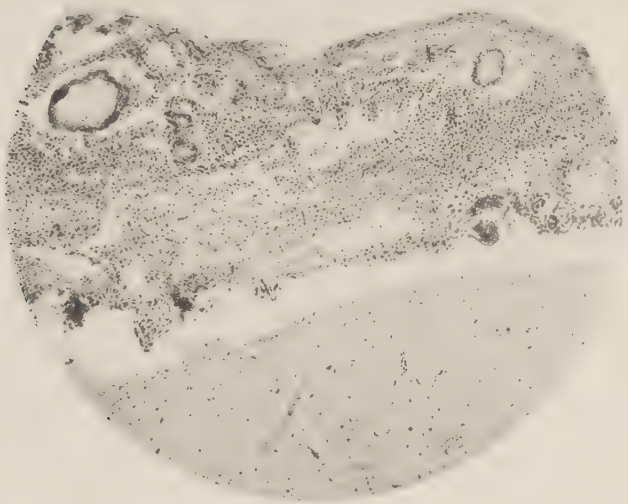

Abb. 4. Ebenfalls ein nach van Gieson gefärbter Paraffinschnitt in mittlerer Vergrößerung photographiert.

eine riesige Zellansammlung ausgefüllt. Die Abgrenzung durch die Deckzellen nach außen hin ist nicht so scharf zu erkennen wie in Abb. 1.

Abb. 5. Über die Einzelheiten der eingelagerten Zellen gibt die Zeichnung Aufschluß, aus der hervorgeht, daß die gelapptkernigen Leukocyten bei weitem überwiegen, die präexistenten Zellen ihnen gegenüber durchaus zurücktreten. Polyblastisch veränderte Lymphocyten und plasmazellartige Elemente beweisen deutlich den akut-entzündlichen Vorgang.

Fall XXIX. A. I. 538/32. 46jähriger ♂. Grippepneumonie. Keine klinischen Symptome für Meningitis oder Reizzustände der Meningen. *Makroskopisch:* Über beiden Hemisphären stark gefüllte venöse Geflechte der Pia. In den Furchen reichlich sulziges Ödem. — *Mikroskopisch:* Mäßig aufgelockerte weiche Hirnhäute. In den Maschen außerordentlich viele Zellen, wenig Bindegewebsfasern. Neben vermehrten präexistenten Zellen sehr viele Lymphocyten und überwiegend mehrkernige Leukocyten. Im *Giemsa*-Präparat gewaltige Mengen von Bakterien sichtbar. — *Wertung:* Frische eitrige Meningitis.

Fall XXX. Auswärtige Sektion 116/32. 83jährig ♂. Dementia senilis. Präurämie? Embolie der Arteria pulmonalis. Dauernde Desorientiertheit, Benommenheit. Für Meningitis oder Encephalitis keine Symptome. — *Makroskopisch:* Akutes Meningealödem. — *Mikroskopisch:* Meningen verbreitert, stellenweise aufgelockert. Reichliche Zelleinlagerungen. Kollagenfasern deutlich vermehrt. Desgleichen präexistente Gewebszellen vermehrt. Sehr reichliche Lymphocyten. Überall deutlich viele Leukocyten, besonders perivasculär. Polyblastische Zellformen in beträchtlicher Zahl. — *Wertung:* Entzündliches Ödem.

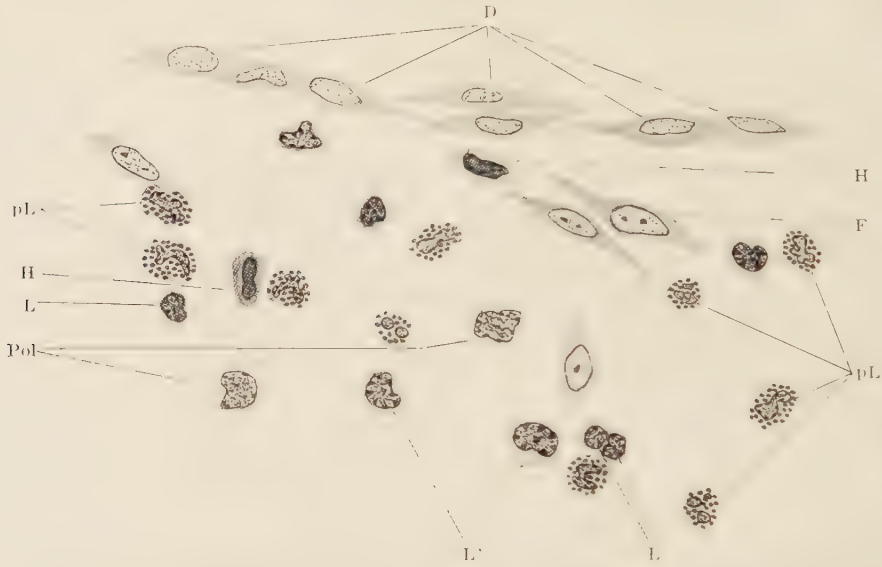

Abb. 5. Mit Hämatoxylin-Azur II-Eosin gefärbtes Schnittpräparat, gezeichnet mit dem *Abbé*schen Zeichenprisma in Höhe des Objekttisches. Objektiv: Zeiß homogene Ölimmersion 2 mm; Okular Seibert 10mal periskopisch. D Deckzellen; pL polynukleärer Leukocyt; L kleiner Lymphocyt; L'hypertrophischer Lymphocyt; Pol Polyblast; H Histiocyt; F Fibrocyt.

III. Tabellarische Gliederung.

In der folgenden Tabelle sollen nach bestimmten Gesichtspunkten die soeben objektiv mitgeteilten Fälle geordnet werden. Erstrebt wurde eine möglichst große Übersichtlichkeit. In Stichworten werden nebeneinandergestellt Krankheit, Todesursache, klinischer Verlauf und makroskopischer Befund. Daneben wird versucht, durch die Angaben über die wichtigsten mikroskopischen Elemente — Kollagenfasern, und die verschiedenen Zellformen — einen Eindruck vom histologischen Bild zu geben. Durch eine selbstverständlich in gewisser Hinsicht schematische Zeichenangabe wird die Möglichkeit gegeben, die Fälle ohne weiteres miteinander zu vergleichen; und zwar bedeuten:

n = normale Zellzahl,
ø = Fehlen der betreffenden Zellen,
(+), +, + + usw. verschiedene Grade pathologischer Vermehrung.

Die in Klammern stehenden römischen Zahlen entsprechen den im Text zur Numerierung der Fälle verwendeten Zahlen, während die arabischen Ziffern die in der Tabelle geordneten Fälle fortlaufend numerieren.

IV. Folgerungen.

Auf den ersten Blick will es scheinen, als ob die tabellarische Gliederung lediglich nach der An- oder Abwesenheit von Leukocyten geschehen wäre, tatsächlich war jedoch der Gesamteindruck des mikroskopischen Bildes maßgebend. Experimentelle Untersuchungen haben eindeutig festgelegt, in welcher Weise die Hirnhäute auf entzündungserregende Reize reagieren *(Silberberg)*. Eine Einwanderung von Granulocyten und Agranulocyten nach dem Entzündungsfeld ist neben einer Vermehrung der Gewebszellen beim akuten entzündlichen Geschehen als unerläßlich zu fordern. Teilweise ist die amöboische Form der Leukocyten zu erkennen, teilweise sind sie zerfallen, wobei die Granula noch längere Zeit erhalten bleiben. Daneben finden sich besonders bei älteren Stadien polyblastische hämatogene Zellformen und hervortretende Vermehrung histiogener Elemente. Die Bindegewebszellen nehmen an dem Entzündungsvorgang durch Vermehrung teil; die Fasern vermehren sich gleichfalls, und zwar um so ausgesprochener, je chronischer der Prozeß verläuft.

Je nach der pathologisch-anatomischen Diagnose lassen sich nach der Tabelle etwa folgende 5 Gruppen aufstellen:

1. Gruppe (Fall 1—11) — nicht entzündliches Ödem.
2. Gruppe (Fall 12—23) — entzündliches Ödem.
3. Gruppe (Fall 24—29) entzündliches Ödem bis beginnende Entzündung.
4. Gruppe (Fall 30—31) — frische eitrige Meningitis.
5. Gruppe (Fall 32) — Meningo-Encephalitis.

Von den Feststellungen beim entzündlichen Geschehen ausgehend kann man mit Sicherheit bei den Fällen der Gruppe 1 in der Tabelle eine entzündliche Reaktion ablehnen, wenn auch teilweise geringe Vermehrung einzelner Zellformen festzustellen ist. Vielleicht sind diese auf frühere Reizzustände geringen Grades zurückzuführen, vor allem dann, wenn auch die Fasern vermehrt sind. Ausschlaggebend für die Diagnose eines entzündlichen Zustandes ist die vermehrte Zahl der Leukocyten und ihr Verhältnis zu den übrigen Zellen. Stets muß man das Gesamtbild ins Auge fassen und je nachdem muß es entschieden werden, ob ein Prozeß noch zum Ödem gehört oder bereits das Anfangsstadium einer Entzündung darstellt. In diesem Zusammenhang sei darauf verwiesen, daß allgemein-pathologisch manche Autoren jedes Ödem als entzündlich ansehen *(Lubarsch)*.

Vergleicht man nun die makroskopischen Befunde mit den histologischen, so ergibt sich eine bemerkenswerte Divergenz. Weder die Menge noch die Beschaffenheit des Exsudates läßt sichere Schlüsse

	Krankheit	Todesursache	Klinische Daten	Makroskopischer Befund
				Grup-
(VI) 1	Arteriosclerosis cerebralis	Apoplexia cerebri	3 Schlaganfälle, angeborene Schwerhörigkeit	Starkes Ödem, besonders rechtsseitig, klar
(VII) 2	Carcinoma ulceratum, ventriculi	Kachexia	Dementia arteriosclerotica	Mäßiges Ödem, klar, Hydrocephalus internus
(IX) 3	Carcinoma ventriculi	Oedema pulmonum	Benommen kurz vor dem Exitus	Leichtes Ödem. Geringer Hydrocephalus internus. Impressionsring
(XI) 4	Senium	Defatigatio cordis	Keine meningitischen oder cerebralen Symptome	Mäßiges Ödem, klar, leichtes Hirnödem
(XII) 5	Cholecystektomie	Cholecystektomie	Keine cerebralen oder meningealen Symptome	Mäßiges Ödem, sulzig
(XIV) 6	Pneumonia crouposa	Gangraena pulmonum	Moribund eingeliefert	Kein merkliches Ödem
(XV) 7	Subphrenischer Abscess	Sepsis	Schlaffe Lähmung des linken Armes. Schmerzen in der Halswirbelsäule	Sehr starkes Ödem sulzig. Leichtes Hirnödem
(XVI) 8	Spina bifida	Sepsis	Keine cerebralen oder meningealen Symptome	Starkes Ödem, leicht getrübt
(XVIII) 9	Carcinoma coli descendentis operat.	Peritonitis diffusa	Keine meningealen oder cerebralen Symptome	Leichtes Ödem, klar. Impressionsring
(XIX) 10	Pneumonie	Pneumonie	Etwas benommen eingeliefert	Mäßiges Ödem, klar
(XXII) 11	Unfall und Hirnabsceß	Meningitis	Keine Bewußtlosigkeit, Liquor klar	An nicht befallenen Stellen: leichtes Ödem
				Grup-
(I) 12	Intoxikation	Intoxicatio, Bronchopneumonie		Normal — geringes Ödem
(II) 13	Carcinoma hepatis	Oedema pulmonum	Benommenheit, wirre Sprache, schließlich Bewußtlosigkeit	Starkes Ödem, klar. Geringer Hydrocephalus intern.
(IV) 14	Carcinoma recti operat.	Peritonitis purulenta	Urämie? (Rest-N: 56 mg)	Starkes Ödem, klar
(V) 15	Abscessus extraperitonealis	Kachexia	Keine meningealen oder cerebralen Symptome	Mäßiges Ödem, milchig getrübt
(XVII) 16	Carcinoma corporis pancreatitis	Kachexia	Tod noch in Narkose	Geringes Ödem, klar. Impressionsring
(XXc) 17	Mundbodenphlegmone	Sepsis	Entzündungsferne Stelle	
(XXI) 18	Endocarditis chronica	Oedema meningium	6 Tage benommen	Massiges Ödem, etwas trübe. Cyanosis meningium. Impressionsring

skopische Befunde.

Kollagenfasern	Indifferente Mesenchymale	Fibrocyten	Histiocyten	Lymphocyten	Leukocyten	Plasmazellen	Pathologisch-anatomische Diagnose
pe 1.							
Aufgelockert, leicht vermehrt	n.	n.	n.	+	O	O	Ödem
Stark aufgelockert	n.	n.	n.	n.	O	O	Ödem
Aufgelockert	n.	+	n.	++	O	O	Ödem
Aufgelockert	n.	+ (+)	+	+ (+)	O	O	Ödem
Aufgelockert	n.	++	(+)	+	O	O	Ödem
Aufgelockert	(+)	(+)	(+)	(+)	O	O	Ödem
Aufgelockert, etwas vermehrt	+	+	+	++	O	O	Ödem
Aufgelockert	++	++	+	++	O	O	Ödem
Aufgelockert	(+)	(+)	(+)	(+)	O	O	Ödem
Aufgelockert, etwas vermehrt	n.	+	n.	(+)	O	O	Ödem
Mäßig aufgelockert	(+)	(+)	(+)	++	O	O	Ödem
pe 2.							
Aufgelockert	n.	+	n.	+	+ (+)	O	Entzündliches Ödem
Aufgelockert, vermehrt	+	++	n.	+++	+	O	Entzündliches Ödem
Aufgelockert	n.	+	n.	++	+ (+)	O	Entzündliches Ödem
Aufgelockert, vermehrt	+	++	+	+	+	+	Entzündliches Ödem
Aufgelockert	++	++	++	+++	+ (+)	O	Entzündliches Ödem
Aufgelockert	(+)	+	(+)	++	(+)	O	Entzündliches Ödem
Aufgelockert	+	+	+	+++	+	O	Entzündliches Ödem

(Fort-

	Krankheit	Todesursache	Klinische Daten	Makroskopischer Befund
(XXIII) 19	Carcinoma	Gangraena pulmonum	Keine meningealen oder cerebralen Symptome	Starkes Ödem, klar. Geringer Hydrocephalus internus. Impressionsring
(XXV) 20	Myodegeneratio cordis	Oedema pulmonum	Keine meningealen oder cerebralen Symptome	Starkes Ödem, klar
(XXVI) 21	Pneumonia	Pneumonia	Zeitweilige Somnulenz	Geringes Ödem, klar. Geringer Hydrocephalus intern.
(XXVII) 22	Vitium cordis	Influenza	Moribund eingeliefert	Geringes Ödem, klar
(XXX) 23	Dementia senilis, Präurämie	Embolie. (Apoplexie?)	Benommenheit, Desorientiertheit	Starkes Ödem, klar
				Grup-
(VIII) 24	Hypertrophia prostatae	Klinisch: Urämie	Großes Schlafbedürfnis, sonst keine meningealen oder cerebralen Symptome	Kaum merkliches Ödem, klar
(XIII) 25	Septikopyämie	Septikopyämie	Getrübtes Sensorium. Schmerzen u. Steifheit der Wirbelsäule, Kopfschmerzen	Starkes Ödem, sulzig
(XX) 26	Mundbodenphlegmone	Sepsis	Entzündungsnahe Stelle	
(X) 27	Influenza, Encephalitis?, Pneumonie	Influenza, Pneumonia	Krämpfe, Bewußtlosigkeit	Sehr starkes Ödem, klar
(XXIV) 28	Erysipelas faciei	Erysipelas faciei und Meningitis incipiens	Benommenheit, schließlich Bewußtlosigkeit	Meningitis incipiens circumscripta basalis
(XXVIII) 29	Senium	Bronchopneumonie	Moribund eingeliefert	Geringes Ödem
				Grup-
(XXIX) 30	Influenza	Pneumonia crouposa	Keine meningealen oder cerebralen Symptome	Starkes Ödem, sulzig
(XXa) 31	Mundbodenphlegmone	Sepsis	Benommenheit, keine typischen meningitischen Symptome	Meningitis basalis et convexit. lob. front. dextr.
				Grup-
(III) 32	Tuberculosis inveterata et emphysema pulmon.	Defatigatio cordis	Einseitige schlaffe und spastische Lähmungen	Mäßiges Ödem, klar

setzung.)

Kollagenfasern	Indifferente Mesenchymale	Fibrocyten	Histiocyten	Lymphocyten	Leukocyten	Plasmazellen	Pathologisch-anatomische Diagnose
Aufgelockert	n.	++	n.	+	(+)	O	Entzündliches Ödem
Aufgelockert, etwas vermehrt	+	++	+	++	+	O	Entzündliches Ödem
Aufgelockert, etwas vermehrt	+	++	+	++	+	O	Entzündliches Ödem
Aufgelockert, stark vermehrt	+	++	+	+	+	O	Entzündliches Ödem
Aufgelockert, vermehrt	+	++	+	+++	+ (+)	O	Entzündliches Ödem
pe 3.							
Aufgelockert, etwas vermehrt	+	+++	++	++++	Eosin. +++ amöboide Formen	O	Entzündliches Ödem — Entzündung
Aufgelockert	+	++	++	+++	++	+	Entzündliches Ödem — Entzündung
Aufgelockert	+	++	+	++++	+++	O	Entzündliches Ödem — Entzündung
Stark aufgelockert	+	++	++	+++	+++	O	Entzündliches Ödem — Entzündung
Aufgelockert	+	+	+	+++	++++	+	Beginnende eitrige Entzündung
Aufgelockert, wenig	+	++	+	+++	++++ Eosinophile	+	Beginnende eitrige Entzündung
pe 4.							
Aufgelockert, wenig	(+)	+ (+)	(+)	+++	++++	O	Frische eitrige Meningitis
Aufgelockert, wenig	n.	n.	n.	+++	++++	+	Frische eitrige Meningitis
pe 5.							
Aufgelockert, vermehrt	+	++	+	+++	+++	O	Meningoencephalitis

auf den Zellbefund zu. Bei allen Gruppen finden sich leichte und schwere Grade von Exsudation. Milchige Trübung, sogar sulzige Beschaffenheit des Exsudates kann ebensogut einem einfachen wie einem entzündlichen Ödem entsprechen. Am meisten überraschen die Fälle histologisch eindeutiger Entzündung, die nach der autoptischen Untersuchung nicht vermutet werden konnte. Bei Fall 29 (XXVIII) ergibt das Sektionsprotokoll geringes Ödem — die mikroskopische Untersuchung erweist frische eitrige Meningitis. Fall 26 (XXb) ist eine anscheinend völlig normale Hirnhautstelle, histologisch läßt sich entzündliches Ödem oder gar beginnende Entzündung feststellen. Sicherlich sind histologische Veränderungen der Hirnhäute häufiger als vermutet, sie werden nur zu oft wegen des Fehlens makroskopischer Hinweise übersehen.

Man könnte nun denken, daß in solchen Fällen der Krankheitsverlauf Anhaltspunkte ergibt. Auch das ist nicht der Fall. In den untersuchten Fällen sind eigentlich nirgends typische Symptome einer Meningitis oder eines Reizzustandes der Meningen festzustellen. Oft fehlen jegliche Hinweise, oft ist Benommenheit oder Bewußtlosigkeit das einzige, aber uncharakteristische Symptom. Da es bei entzündlichen wie nicht entzündlichen Zuständen auftritt, kommt ihm kaum differentialdiagnostische Bedeutung zu. Vielleicht ist hier das rein mechanische Moment *(Hirndruck)* ausschlaggebend. In dieser Weise sind wohl auch die einseitigen Lähmungen zu erklären. Dem Anschein nach bedarf es zur Ausbildung klinisch erkennbarer Meningitis einer genügend großen Ausdehnung des Entzündungsherdes; bei Fall XX und XXIV enthielt jedenfalls das Krankenblatt keine Angaben für diese Diagnose.

Man ist sicherlich berechtigt, für die Bezeichnung „entzündliches Ödem" den Ausdruck „Meningitis serosa" zu setzen. Es ist *Marchand* zuzustimmen, wenn er die Bezeichnung entzündliches Ödem als Ausdruck benutzt für die im Anfangsstadium jeder akuten Entzündung im Bindegewebe auftretende seröse Durchtränkung, die im späteren Verlauf in ein Exsudat von ganz anderer Beschaffenheit übergehen kann. Das ist jedoch schließlich nichts anderes, als wenn *Lubarsch* die seröse Entzündung — eine besondere Form der exsudativen — so definiert, daß bei ihr die Exsudation neben Alteration und Proliferation im Vordergrund steht; das Exsudat ist serös, kann aber nach dem Grad der Zellbeimengung trübe bis gelatinös werden, ja sogar ohne scharfe Grenze in die eitrige Entzündung übergehen, wenn die Zahl der Leukocyten genügend ansteigt. Damit ist die Selbständigkeit einer rein serösen Entzündung überhaupt in Frage gestellt. Diesen Standpunkt vertritt auch *Lauche* in der Frage der Pleuritis serosa. Er kommt zu dem Schluß, daß es eine reine seröse Pleuritis sensu strictiori nicht gibt. Das gleiche muß für die Peritonitis serosa gelten.

Auf der anderen Seite bestehen Übergänge zum nichtentzündlichen Ödem. Dieses kann bei fortbestehendem Reiz zu einem entzündlichen

werden. Jedenfalls liegen die Verhältnisse allgemein-pathologisch nicht ganz eindeutig klar.

Geht man nun die Fälle im einzelnen durch, die in der Tabelle mit „entzündlichem Ödem" oder „entzündlichem Ödem bis beginnender Entzündung" bezeichnet sind, so ergibt sich, daß kaum einer darunter ist, der als Meningitis serosa klinisch diagnostiziert werden konnte. Fall 17 (XXc) ist eindeutig als beginnende Meningitis aufzufassen, die durch den Tod an der vollen Ausbildung verhindert wurde. Das beweist Fall 26 (XXb); je näher an den Entzündungsherd man kommt, desto mehr neigt das Bild der eitrigen Meningitis zu. Fall 18 (XXI) ist vielleicht ein ursprünglich einfaches Ödem bei Hydrämie, daß im Verlauf der Erkrankung durch allmähliche Zelleinwanderung entzündlich wurde. Die Urämiefälle (14, 23, 24) sind als toxische Reizung der Meningen zu deuten. Die übrigen Fälle zeigen klinisch entweder nichts oder jedenfalls nichts Meningitisverdächtiges. Einzig im Fall 27 traten Krämpfe auf, die den Verdacht einer Meningenreizung aufdrängten. Vermutet wurde hier jedoch eine Encephalitis. Angenommen nun dieser Fall stellt tatsächlich eine Meningitis serosa dar, wie soll es möglich sein, eine solche Erkrankung zu erkennen, ein typisches pathologisch-anatomisches Bild eindeutig zu zeichnen, wenn eine Reihe gänzlich anders zu erklärender Fälle das gleiche Bild darbietet?

Bei dieser Fragestellung fallen alle epidemischen serösen Meningitisfälle aus, die zur sog. aseptischen Meningitis gehören, bei der eine echte Entzündung der Hirnhäute vorliegt. Man sieht aber, wie unklar die Dinge klinisch und anatomisch liegen, wenn zwei voneinander völlig unabhängige Erkrankungen „Meningitis serosa" einerseits — „abakterielle Meningitis" andererseits nicht unterschieden werden, daß also ganz unbestimmte Vorstellungen sich mit dem Begriff „Meningitis serosa" verbinden.

Auch die Annahme, daß eine Hypovirulenz der Keime eine seröse, hohe Virulenz dahingegen eine eitrige Meningitis hervorrufe, ist zumindestens unbewiesen.

Die Ergebnisse der vorliegenden histologischen Untersuchungen zeigen, daß bei einfachem Ödem der Hirnhäute bereits ein Bild vorliegen kann, daß bei ausgesprochen klinischen Symptomen als Meningitis serosa bezeichnet worden wäre. Auf das Krankheitsbild der Meningitis serosa übertragen, bedeutet diese Feststellung, daß die *Meningitis serosa keine eigene Krankheit darstellt, sondern entweder ein Anfangsstadium oder eine abortiv verlaufende Form eitriger Meningitis.*

Zusammenfassung.

Systematische histologische Untersuchungen der Hirnhäute ergeben:

1. Auf Grund des makroskopischen Befundes kann man nicht entscheiden, ob ein entzündlicher oder nichtentzündlicher Zustand vorliegt.

2. Bei verschiedenen Krankheiten — Toxikosen, Infekten, Stauungszuständen — werden mikroskopisch frisch entzündliche Veränderungen gefunden, ohne daß klinisch eine Meningitis zu diagnostizieren war.

3. Die epidemischen Fälle gehören zur sog. „abakteriellen Meningitis".

4. Ein anatomisches Substrat für die sog. Meningitis serosa ist nicht festzustellen.

Der Begriff der Meningitis serosa entfällt somit vom pathologisch-anatomischen Standpunkt als eigene Erkrankung.

Literaturverzeichnis.

Aschoff: Erg. inn. Med. **26**, 1. — *Boenninghaus, G.:* Die Meningitis acuta serosa. Wiesbaden 1897. — *Bories, G. V. Th.:* Steriles Lumbalpunktat. Z. Ohrenheilk. **76**, H. 1 u. 2. — *Bregman-Krukowski:* Mschr. Psychiatr. **33** (1913). — *Camus:* C. r. Soc. Biol. Paris **72**, 801. — *Gautier:* Bull. Soc. méd. Hôp. Paris **39**, 429. — *Fleck* u. *R. Hückel:* Dtsch. Z. Nervenheilk. 117—119. — *Haferbier, A.:* Kinderärztl. Prax. **2**, 312. — *v. Hansemann:* Kongreßzbl. inn. Med. **15**. — *Holland, M.:* Münch. med. Wschr. **1918**, 32. — *Hoppe, G. A.:* Dtsch. med. Wschr. **59**, H. 4 (1933). — *Kirn, L.:* Slg klin. Vortr. v. *R. Volkmann* N. F. **23** (1899). — *Krönig:* Kongreßzbl. inn. Med. **18** (1899). — *Kuklova-Sturova:* (Tschech.). Ref. in Zbl. Neur. **64**. — *Lafforgue:* Progrès méd. **51**, 309. — *Lauche: Henke-Lubarsch,* Bd. 3, 1. Berlin: Julius Springer. — *Loeb, A.:* Dtsch. Arch. f. klin. Med. **62** (1899). — *Lubarsch:* Lehrbuch für pathologische Anatomie von *Aschoff,* Bd. 1, S. 192. — *Marchand:* Handbuch der allgemeinen Pathologie, Bd. 4, 1. Abt. von *Krehl* und *Marchand.* — *Margulis:* Dtsch. Z. Nervenheilk. **96**, 4—6. — *Maximow:* Cytolog. Philadelphia 1920. — Handbuch der mikroskopischen Anatomie des Menschen von *v. Möllendorff.* Berlin: Julius Springer 1927. — *v. Möllendorff:* Erg. Physiol. **18**, 141. — *Otaira, K.:* Trans. jap. path. Soc. **14**, 89. — *Policard:* J. Méd. Lyon. **2**, 1219. — *Quincke:* Slg klin. Vortr. **67** (1893). — Dtsch. Z. Nervenheilk. **9** (1897). — *v. Rudder:* Münch. med. Wschr. **1930**, 1174. — *Ruhe, H.:* Arch. f. Psychiatr. **67** (1923). — *Silberberg, M.: Henke-Lubarsch,* Bd. 14. Berlin: Julius Springer. — *Sowada:* Virchows Arch. **166** (1901). — *Spielmeyer:* Histopathologie des Nervensystems. Berlin: Julius Springer 1922. — *Stillman:* Arch. f. interne Med. **8** (1901). — *Stursberg:* Münch. med. Wschr. **1929**, H. 8. — *Suzuki* und *Kaneko:* J. of orient. Med. **2**, 55.

Lebenslauf.

Ich, Erich Hergesell, wurde am 30. September 1909 in Oppeln als Sohn des Kaufmanns Arthur Hergesell und seiner Ehefrau Margarete, geb. Pawellek, geboren. Nach 3 jährigem Besuch der Vorschule absolvierte ich das kath. Gymnasium in Oppeln, wo ich Ostern 1928 die Reifeprüfung bestand. Meine medizinischen Studien begann ich in Freiburg i. Br. Nach 3 semestrigem Aufenthalt daselbst ging ich nach Breslau und legte hier im Herbst 1930 die medizinische Vorprüfung ab. Die klinischen Semester verbrachte ich in Kiel, Berlin und Breslau. Hier gedenke ich nach nunmehr elfsemestrigem Studium mein Staatsexamen abzulegen.